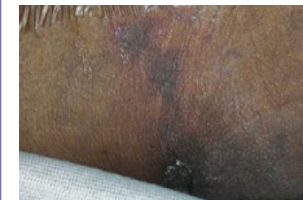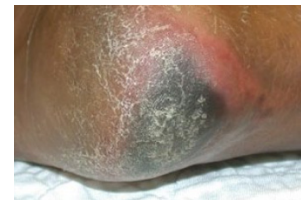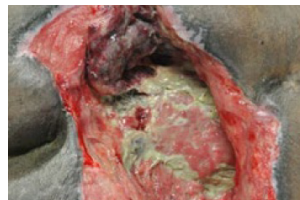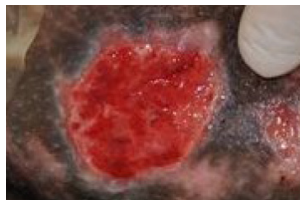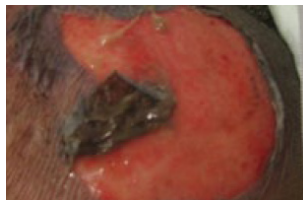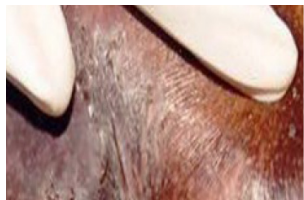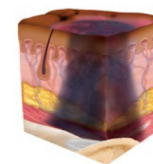
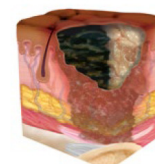
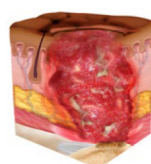
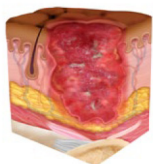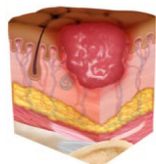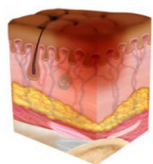


# Розподіл по стадіях NPIAP для темнопігментованої шкіри



## Стадія 1 Травма від тиску: Небліда еритема неушкодженої шкіри

Неушкоджена шкіра з локалізованою ділянкою неблідої еритеми, яка може виглядати по-різному на темнопігментованій шкірі. Наявність блідої еритеми або змін у відчуттях, температурі чи твердості може передувати візуальним змінам. Зміни кольору не включають фіолетове або бордове знебарвлення; це може свідчити про глибоку травму тканини від тиску.

## Стадія 2 Травма від тиску: Втрата часткової товщини шкіри з відкритою дермою

Втрата часткової товщини шкіри з відкритою дермою. Ложе рани життєздатне, рожеве або червоне, вологе і може також проявлятися у вигляді непошкодженого або лопнутого пухиря, наповненого сироваткою. Адипозу (жир) не видно, і глибші тканини також не видно. Грануляційна тканина, некротична маса і струпи відсутні. Ці пошкодження зазвичай виникають внаслідок несприятливого мікроклімату та зсуву шкіри над тазом і зсуву в області п'ят.

## Стадія 3 Травма від тиску: Втрата шкіри на всю товщину

Втрата шкіри на всю товщину, при якій у виразці видно адипозу (жир), а також часто присутні грануляційна тканина та епібола (згорнуті краї рани). Можуть бути видні некротична маса та/або струпи. Глибина пошкодження тканин залежить від анатомічної локалізації; у місцях значного ожиріння можуть утворюватися глибокі рани. Може відбуватися відділення тканини та тунелювання. Фасції, м'язи, сухожилля, зв'язки, хрящі або кістки не оголюються. Якщо некротична маса або струпи приховують ступінь втрати тканини, це позастадійна травма від тиску.

## Стадія 4 Травма від тиску: Втрата шкіри та тканин на всю товщину

Втрата шкіри та тканин на всю товщину з оголеними або безпосередньо доступними для пальпації фасціями, м'язами, сухожиллями, зв'язками, хрящами або кістками у виразці. Можуть бути видні некротична маса та/або струпи. Часто трапляються епіболи (згорнуті краї), відділення тканини та/або тунелювання. Глибина залежить від анатомічного розташування. Якщо некротична маса або струпи приховують ступінь втрати тканини, це позастадійна травма від тиску.

## Позастадійна травма від тиску: Прихована втрата шкіри та тканин на всю товщину

Втрата шкіри та тканин на всю товщину, при якій неможливо підтвердити ступінь пошкодження тканини всередині виразки, оскільки вона закрита некротичною масою або струпом. У разі видалення некротичної маси або струпу буде виявлено травму від тиску 3 або 4 стадії. Стейкий струп (тобто сухий, прилиплий, неушкоджений без еритеми або нестабільності) на ішемізованій кінцівці або п'яті (п'ятах) не слід розм'якшувати або видаляти.

## Глибока травма тканин від тиску: Травма від тиску у вигляді стійкого темно-червоного, бордового або фіолетового неблідого знебарвлення

Неушкоджена або ушкоджена шкіра з локалізованою ділянкою стійкого темно-червоного, бордового, фіолетового неблідого знебарвлення або епідермальним відокремленням, яке виявляє темне ложе рани або заповнений кров'ю пухир. Зміни кольору шкіри часто передують біль і зміна температури. На темнопігментованій шкірі знебарвлення може виглядати по-різному. Ця травма є результатом інтенсивного та/або тривалого тиску та зсувних сил на межі кістки та м'яза.

## Поради щодо розподілу по стадіях темнопігментованої шкіри:

- Зволожите шкіру
- Перевірте наявність змін пігментації
- Пропальпуйте на наявність набряку.
- Запитайте про біль у відповідній області
- Використовуйте непряме світло для огляду шкіри